

病例挑战：我从没见过的胃镜图片

2017-09-06

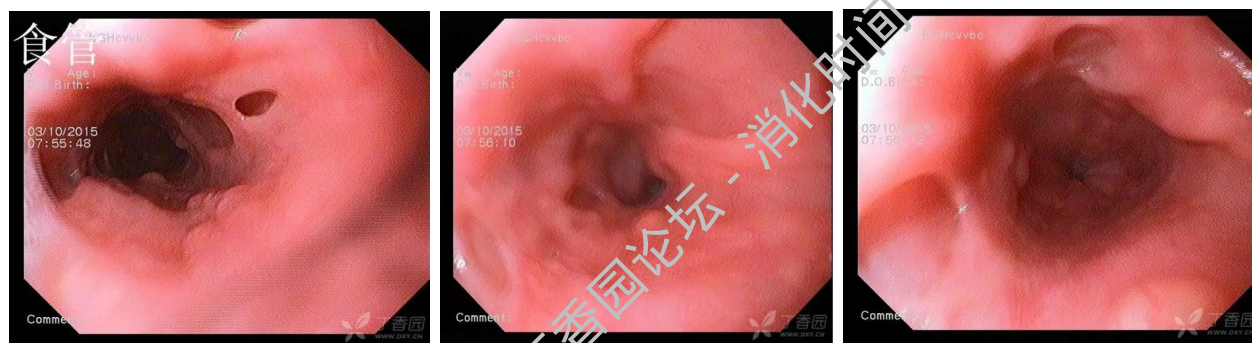
丁香园站友 @文刀用力 给我们分享了一个病例，一起来挑战一下？

患者性别：患者女性，27岁，反复上腹部不适4年，近来反酸、烧心。

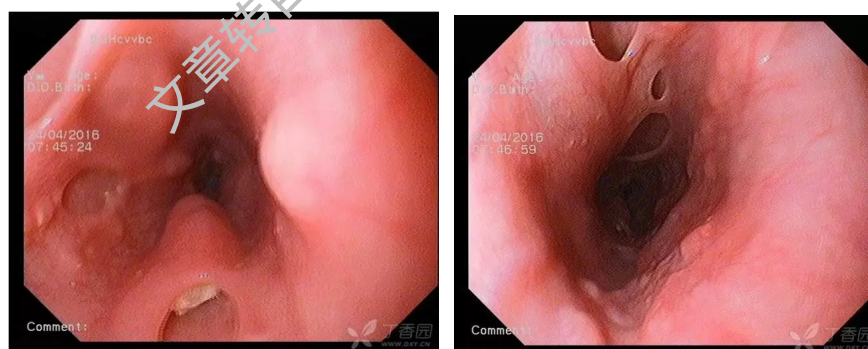体征：体型适中，上腹部稍压痛，多次胃镜检查诊断「重度反流性食管炎」，治疗上制酸、保护粘膜、抗返流病情反复。

下面是不同时期图片：

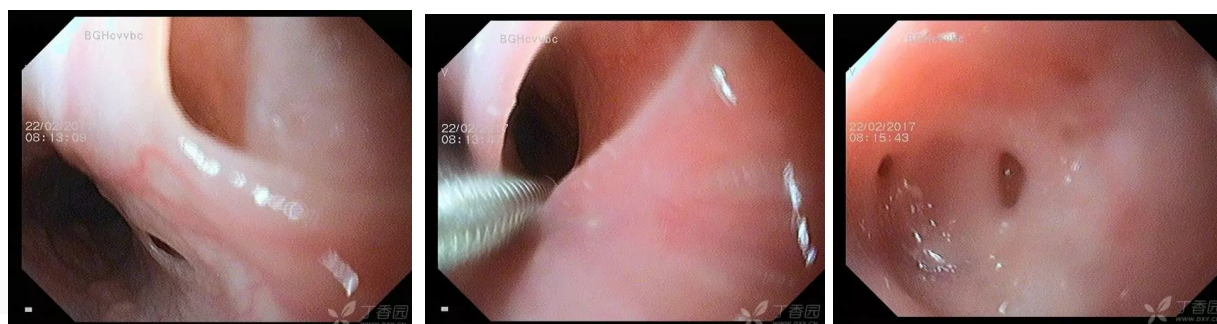
2015年



2016年



2017年



注：最后一张图片胃镜进入腔隙所见的食管盲端及小憩室