游学见闻｜日本东京大学附属医院进修见闻（三）——肝胆胰腺外科·人工脏器移植外科学习汇报

2016-10-21 器官移植

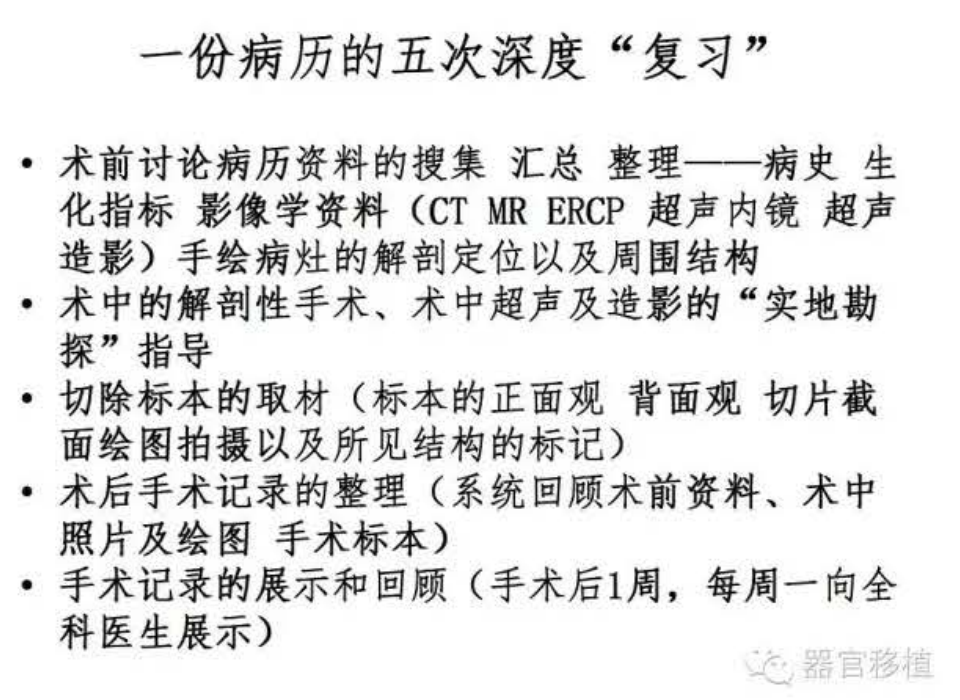

一份病历的五次深度“复习”

- 术前讨论病历资料的搜集 汇总 整理——病史 生化指标 影像学资料（CT MR ERCP 超声内镜 超声造影）手绘病灶的解剖定位以及周围结构
- 术中的解剖性手术、术中超声及造影的“实地勘探”指导
- 切除标本的取材（标本的正面观 背面观 切片截面绘图拍摄以及所见结构的标记）
- 术后手术记录的整理（系统回顾术前资料、术中照片及绘图 手术标本）
- 手术记录的展示和回顾（手术后1周，每周一向全科医生展示）

器官移植

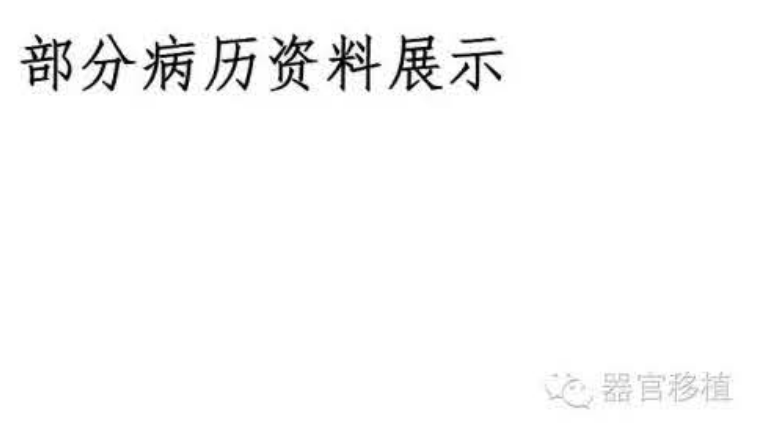

部分病历资料展示

器官移植

活体肝移植

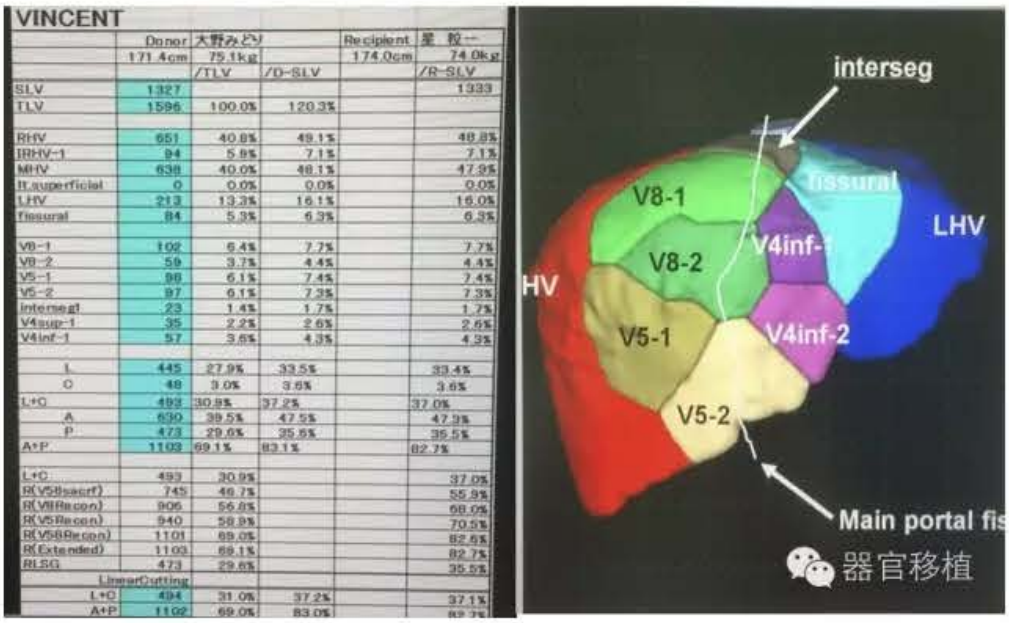

VINCENT

	Donor	大野みどり		Recipient	星 毅一
	171.4cm	75.1kg		174.0cm	74.0kg
		/TLV	/D-SLV		/R-SLV
SLV	1327				1333
TLV	1596	100.0%	120.3%		
RHV	651	40.8%	49.1%		48.8%
IRHV-1	94	5.9%	7.1%		7.1%
MHV	638	40.0%	48.1%		47.9%
lt.superficial	0	0.0%	0.0%		0.0%
LHV	213	13.3%	16.1%		16.0%
fissural	84	5.3%	6.3%		6.3%
V8-1	102	6.4%	7.7%		7.7%
V8-2	59	3.7%	4.4%		4.4%
V5-1	98	6.1%	7.4%		7.4%
V5-2	97	6.1%	7.3%		7.3%
interseg1	23	1.4%	1.7%		1.7%
V4sup-1	35	2.2%	2.6%		2.6%
V4inf-1	57	3.6%	4.3%		4.3%
L	445	27.9%	33.5%		33.4%
C	48	3.0%	3.6%		3.6%
L+C	493	30.9%	37.2%		37.0%
A	630	39.5%	47.5%		47.3%
P	473	29.6%	35.6%		35.5%
A+P	1103	69.1%	83.1%		82.7%
L+C	493	30.9%			37.0%
R(V58sacrf)	745	46.7%			55.9%
R(V8Recon)	906	56.8%			68.0%
R(V5Recon)	940	58.9%			70.5%
R(V58Recon)	1101	69.0%			82.6%
R(Extended)	1103	69.1%			82.7%
RLSG	473	29.6%			35.5%
LinearCutting					
L+C	494	31.0%	37.2%		37.1%
A+P	1102	69.0%	83.0%		82.7%

interseg
fissural
V8-1
V8-2
V4inf-1
V4inf-2
V5-1
V5-2
HV
LHV
Main portal fis

器官移植

活体肝移植

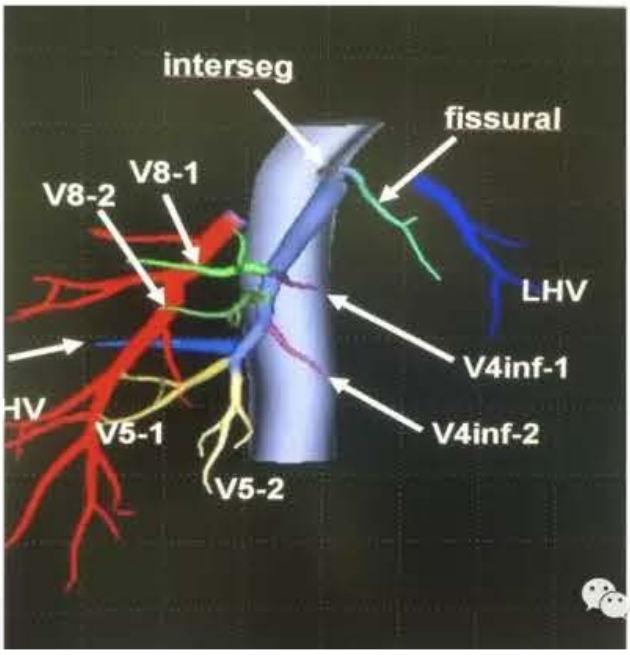

interseg
fissural
V8-1
V8-2
LHV
V4inf-1
V4inf-2
HV
V5-1
V5-2

器官移植

活体肝移植供肝手绘图

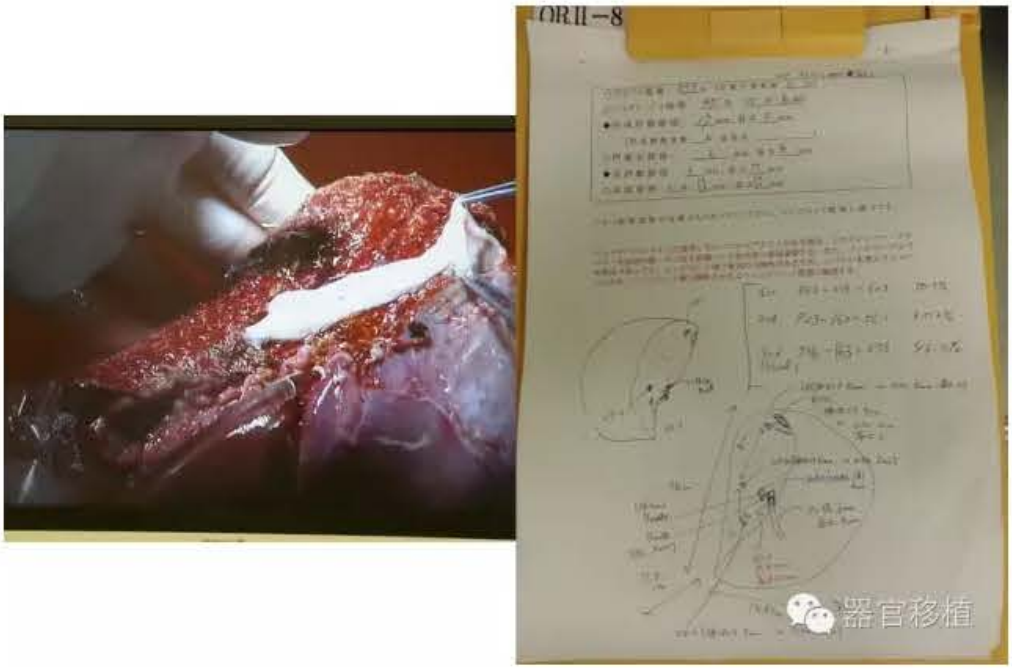

器官移植

右后叶供肝肝移植

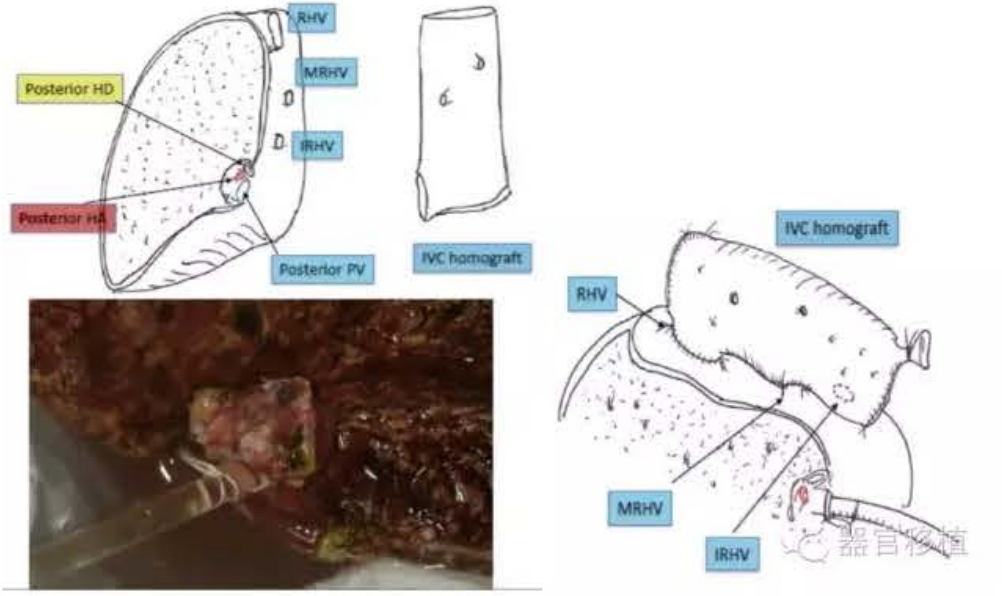
RHV
MRHV
IRHV
Posterior HD
Posterior HA
Posterior PV
IVC homograft
IVC homograft
RHV
MRHV
IRHV

右后叶供肝肝移植

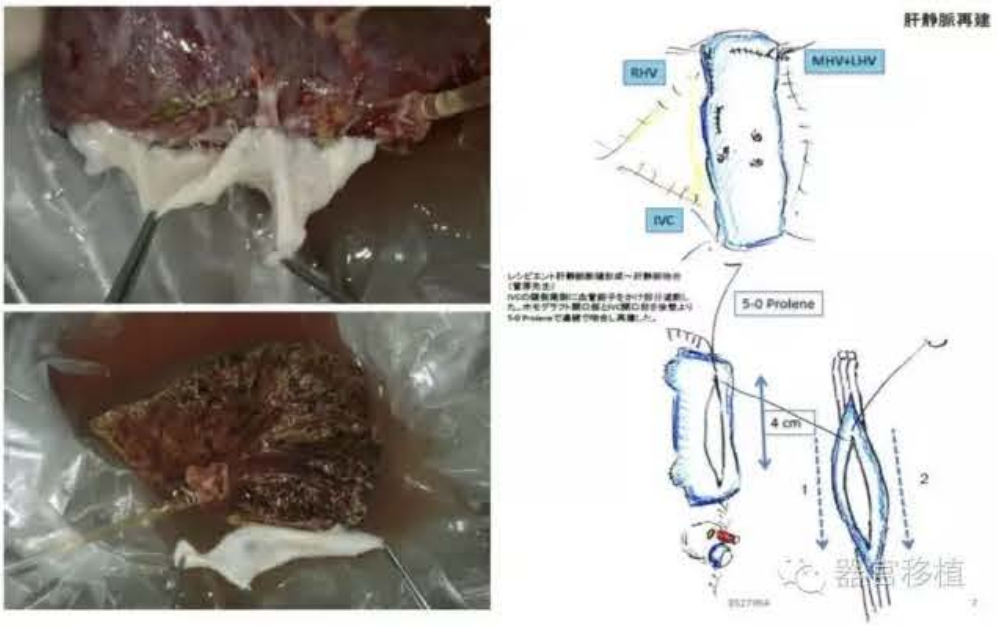
肝静脈再建
RHV
MHV+LHV
IVC
5-0 Prolene
4 cm
1
2

直肠癌肝转移——病灶的术前一一定位（行ALPPS术）

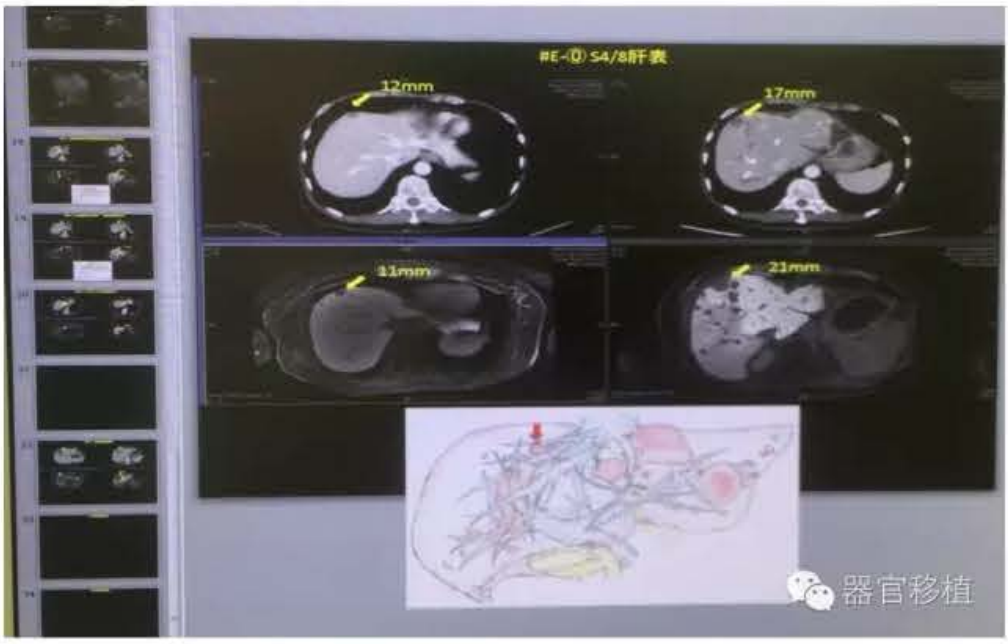
#E-① S4/8肝表
12mm
17mm
11mm
21mm

直肠癌肝转移——病灶的术前一一定位（行ALPPS术）

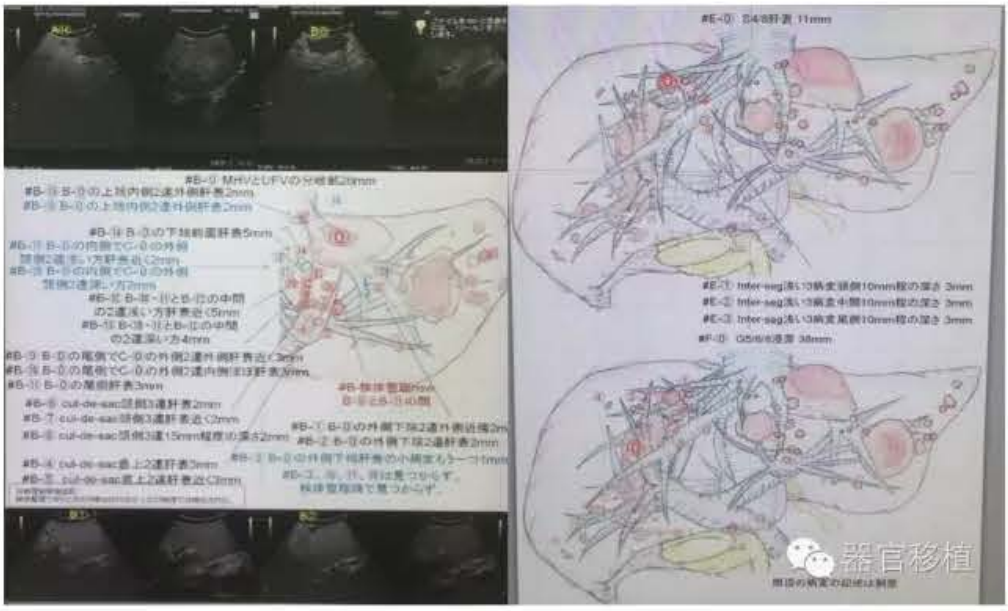

直肠癌肝转移——ALPPS术后残存肝示意图

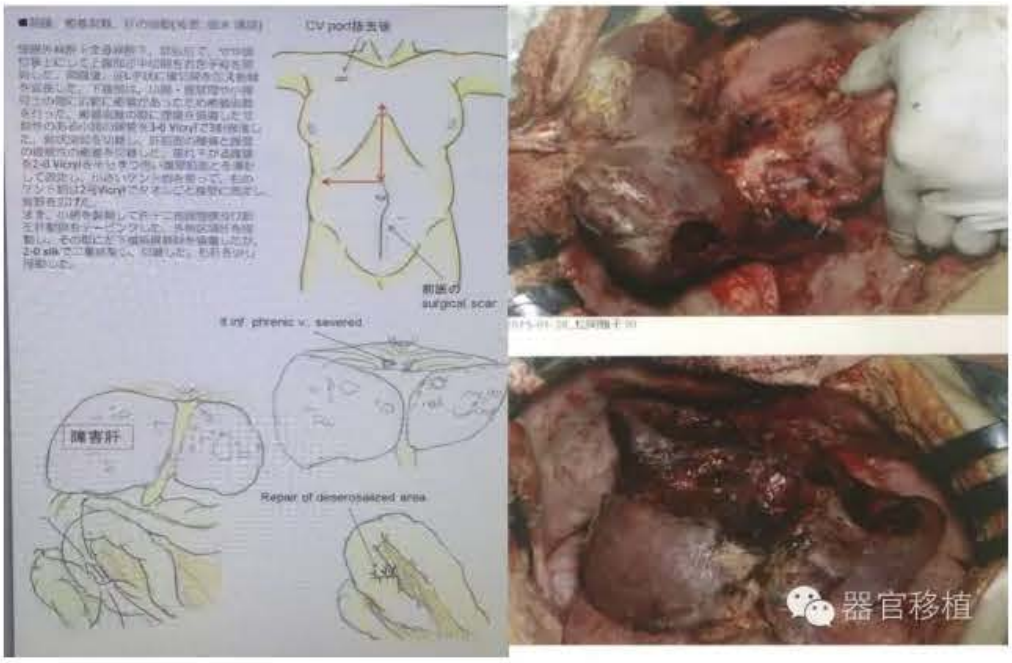
CV port挿入後
前医の
surgical scar
lt inf. phrenic v. severed
障害肝
Repair of deserosalized area

直肠癌肝转移（26个病灶）——术前示意图和手术决策

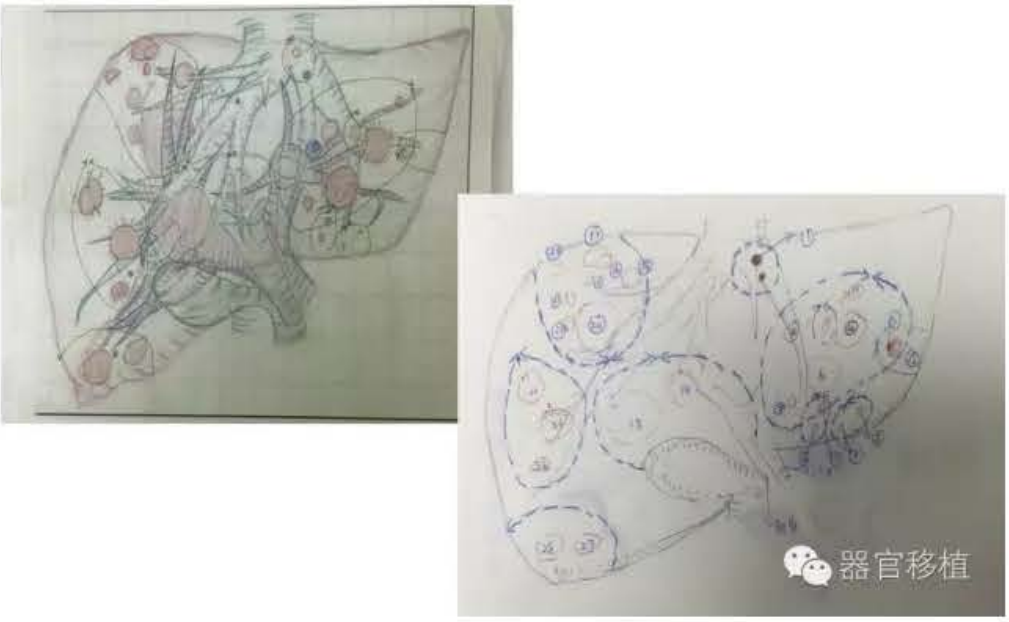

直肠癌肝转移（26个病灶）——术前示意图和手术决策

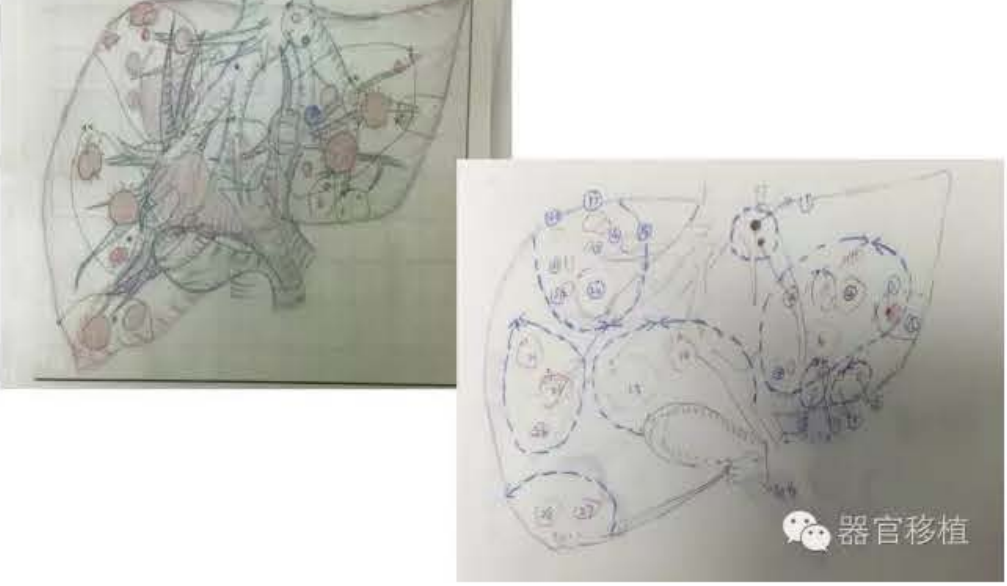
器官移植

直肠癌肝转移（26个病灶）术后病灶登记

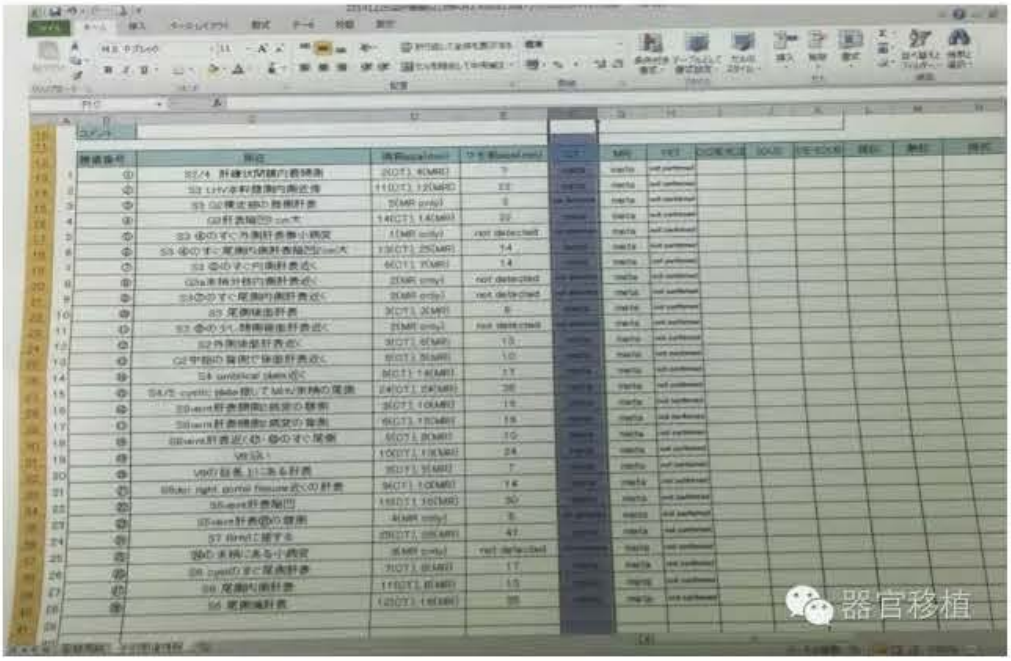
器官移植

肝中叶切除术

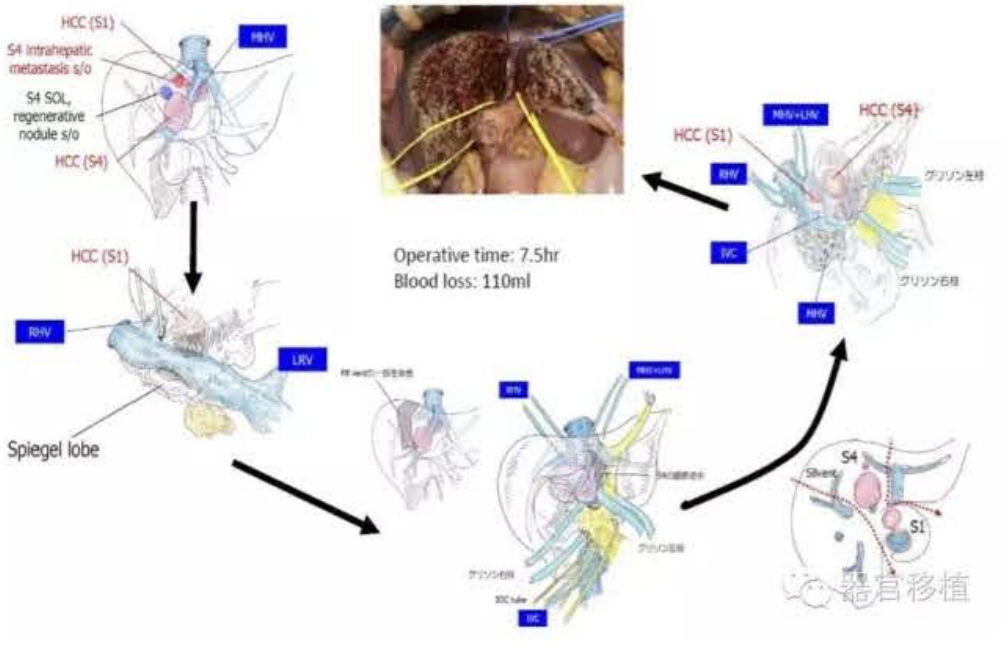
HCC (S1)
S4 intrahepatic metastasis s/o
S4 SOL, regenerative nodule s/o
HCC (S4)
MHV
HCC (S1)
RHV
LRV
Spiegel lobe
MHV+LHV
HCC (S4)
HCC (S1)
RHV
IVC
RHV
グリソン鞘
RHV
MHV+LHV
IVC
S4
S8vent
S1

Operative time: 7.5hr
Blood loss: 110ml

器官移植

胰头十二指肠切除门静脉重建（自体精索静脉补片）

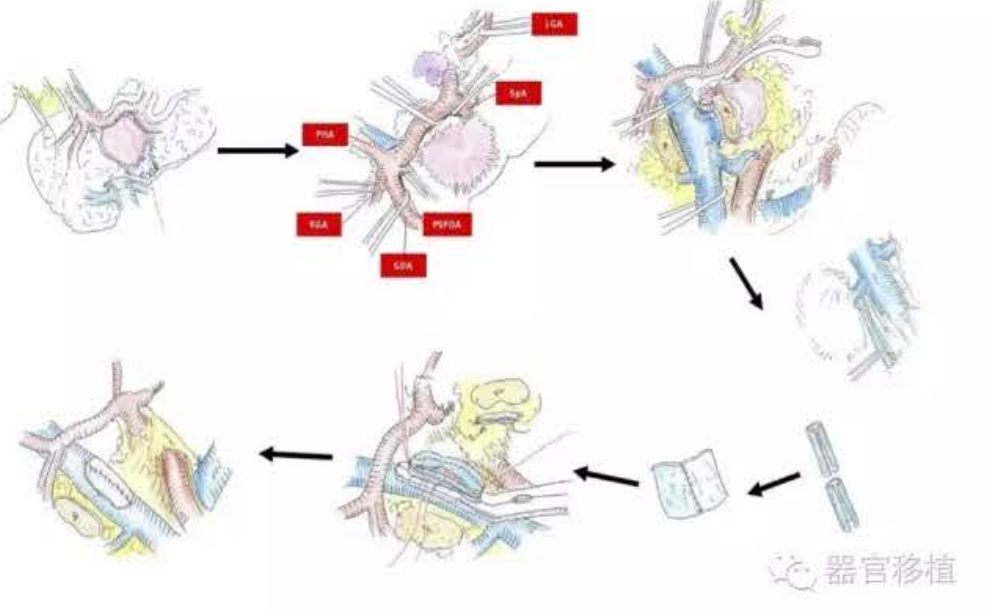
LGA
SpA
PHA
RGA
PSPDA
GDA

器官移植

胰头十二指肠切除门静脉重建（废弃的左肾静脉节段）

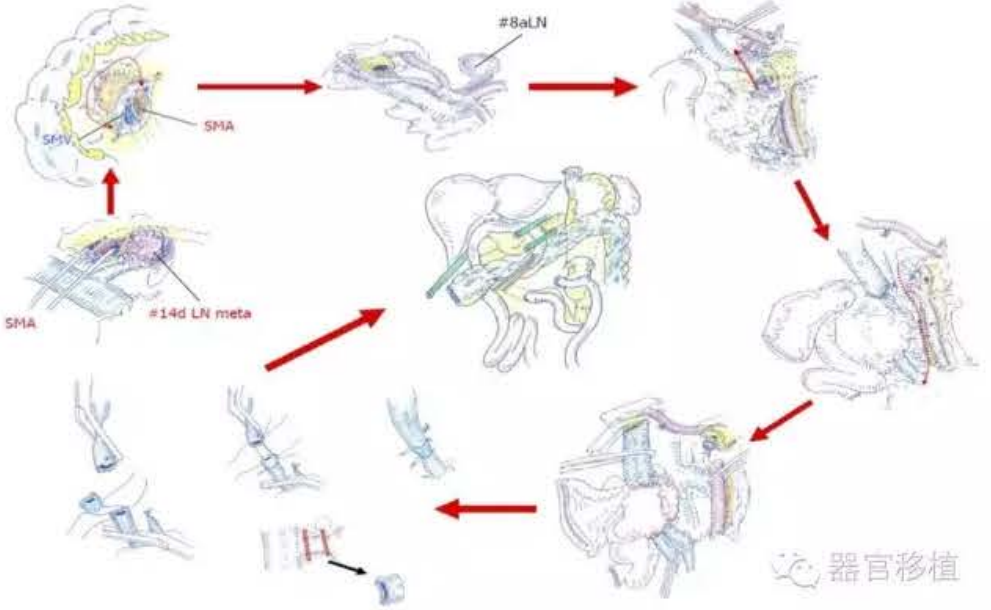
#8aLN
SMV
SMA
SMA
#14d LN meta

器官移植

器械护士术前的手绘手术流程图

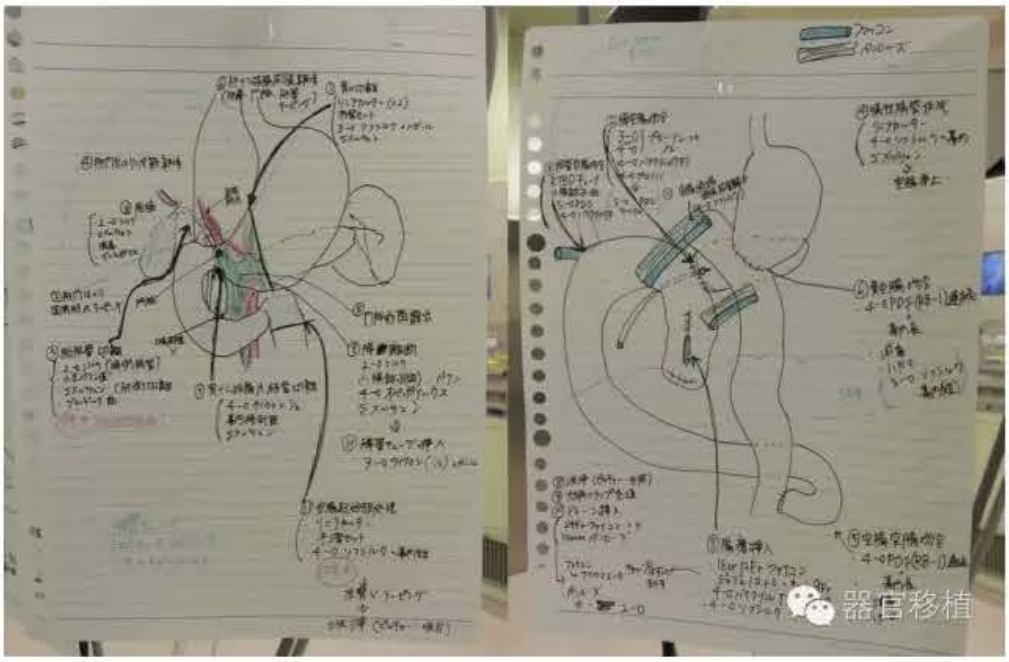

器官移植

University of Tokyo Tissue Bank

東京大学医学部附属病院　組織バンク

东京大学组织库

器官移植

University of Tokyo Tissue Bank

東京大学医学部附属病院　組織バンク

东京大学组织库

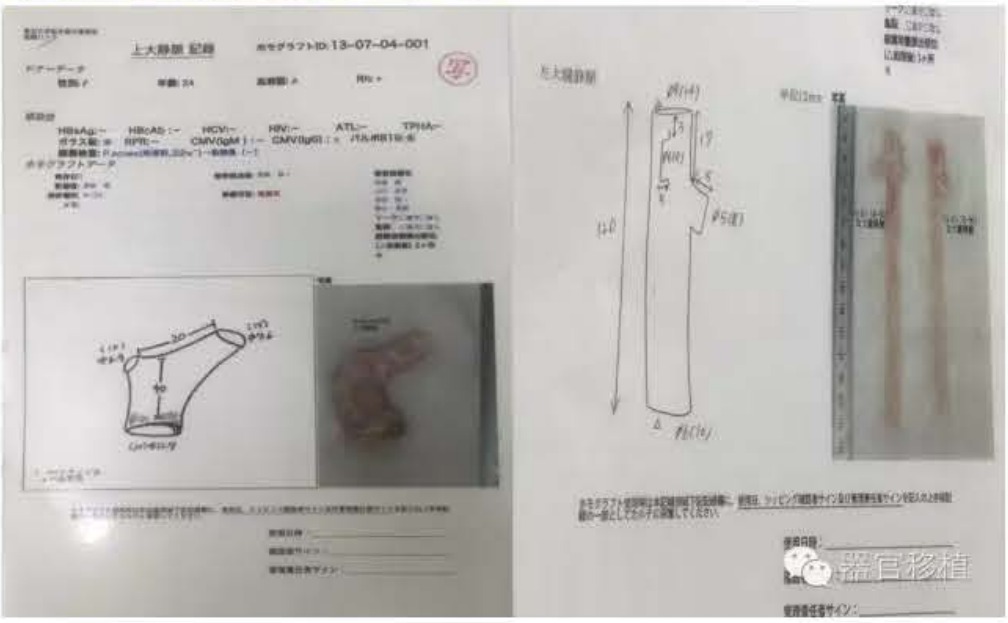
上大静脈 記録　ホモグラフトID:13-07-04-001

HBsAg:−　HBcAb:−　HCV:−　HIV:−　ATL:−　TPHA:−

RPR:−　CMV(IgM):−　CMV(IgG):+

器官移植

University of Tokyo Tissue Bank

東京大学医学部附属病院　組織バンク

东京大学组织库

器官移植

University of Tokyo Tissue Bank

東京大学医学部附属病院　組織バンク

东京大学组织库

器官移植

University of Tokyo Tissue Bank

東京大学医学部附属病院　組織バンク

东京大学组织库

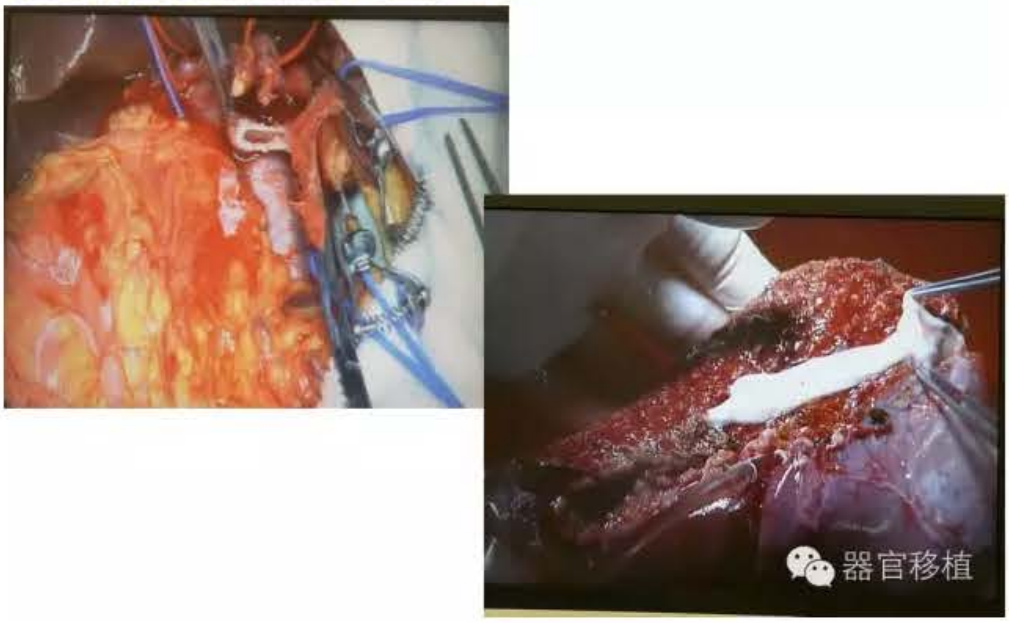
器官移植

唐伟教授研究团队

器官移植

和国内访问教授交流

器官移植

器官移植

致谢

- 感谢东京大学附属病院名誉教授幕内雅敏
- 感谢东京大学附属病院第二外科国土典宏教授
- 感谢东京大学附属病院第二外科阪本良宏准教授、金子顺一讲师
- 感谢东京大学附属病院第二外科全体日本老师

器官移植