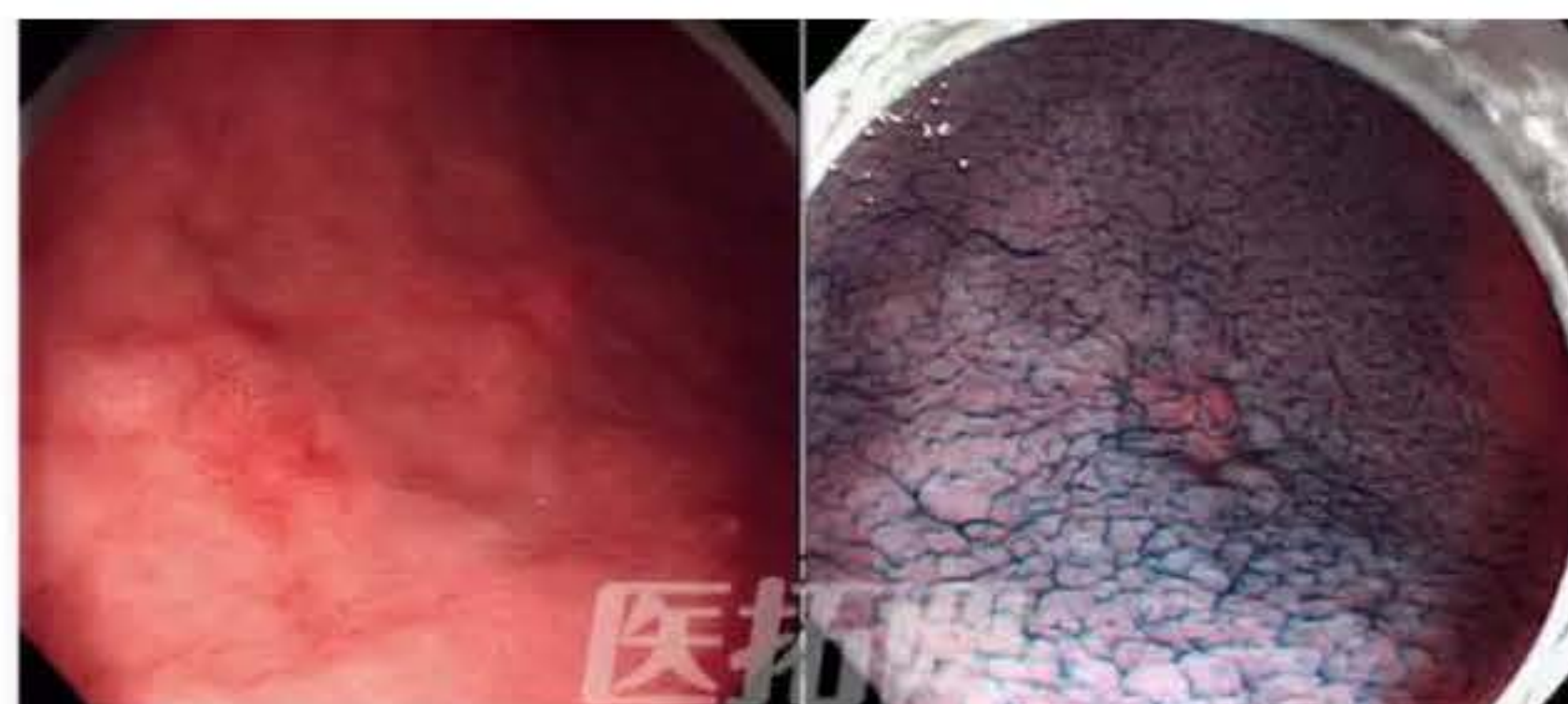


消化内科：人气栏目回归！ Dr.后藤田的NBI放大模拟诊断第二期！

[转载] 文章转自 - 医拓网

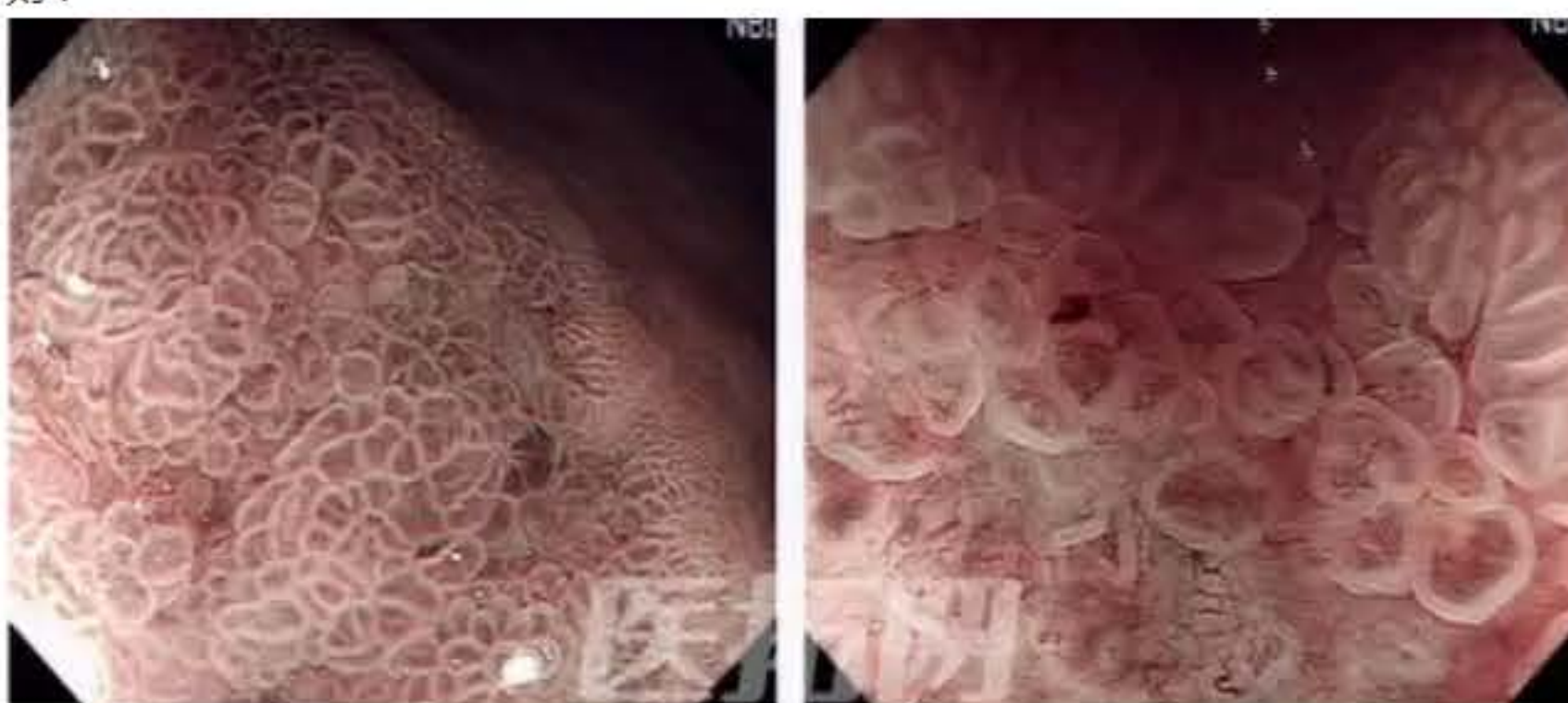各位肯定都对ESD技术有着强烈的兴趣，但是治疗之前必须有良好的早期诊断。……我年轻时曾被告知，如果100例胃镜当中没有发现过一次早癌，那一定存在漏诊。

病例1 胃体部大弯 发红且有凹陷



问题1-1 上方左图中有一块发红的所见，右图是喷洒了靛胭脂的地方。请尝试在白光和染色下直接判断：A.癌 B.腺瘤 C.炎症

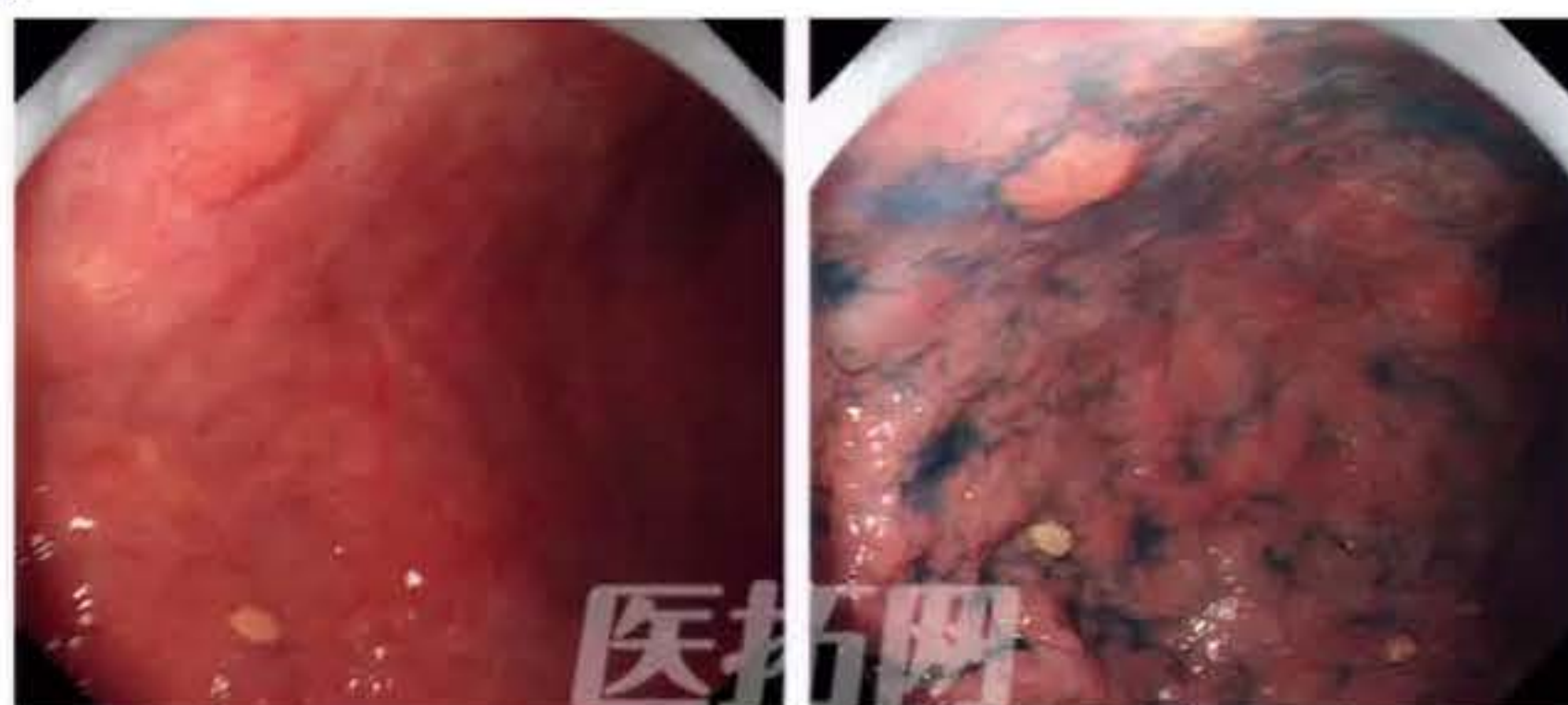问题1-2 下面我们来看看NBI的所见。请判断是否有边界线？血管是否规则？表面结构是否规则？



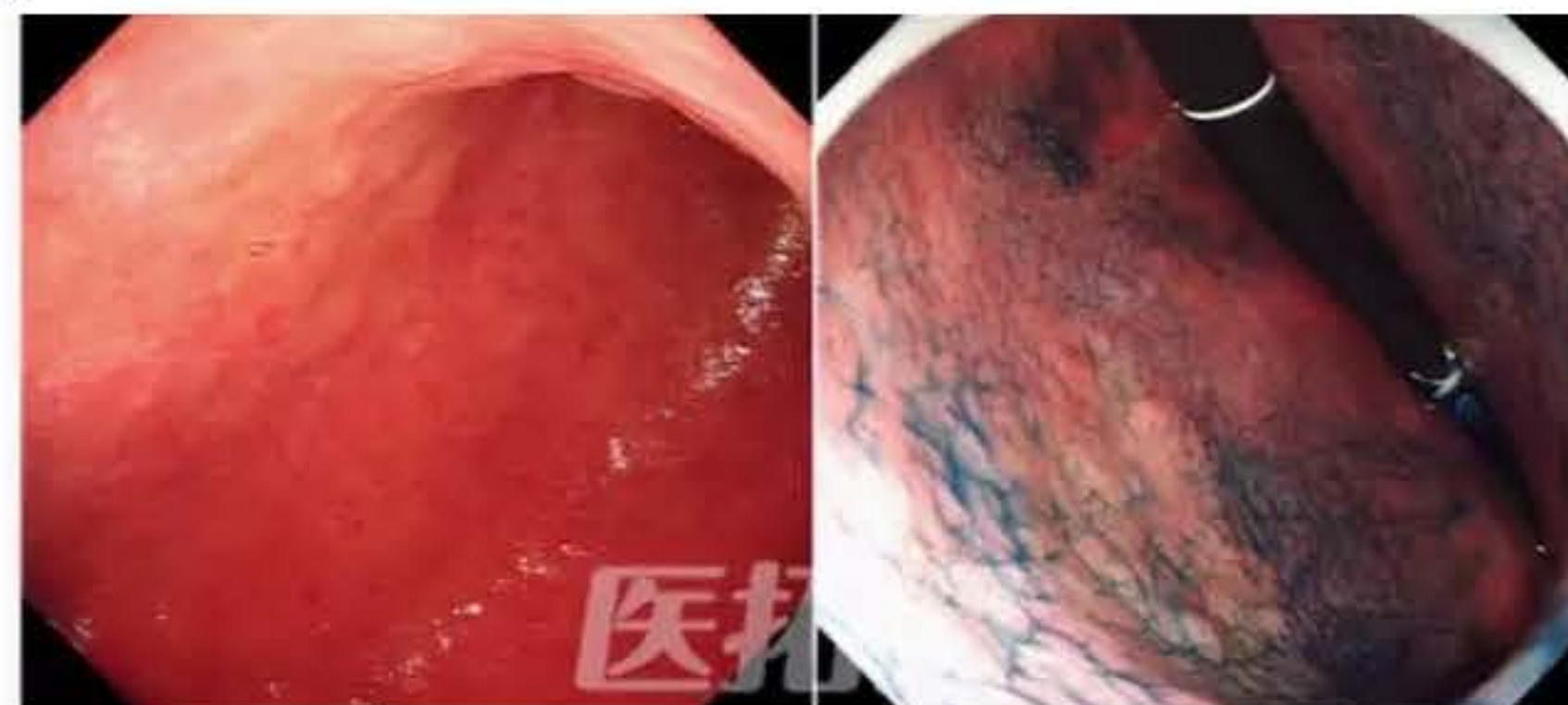
还有4例，您是否能够看出端倪？



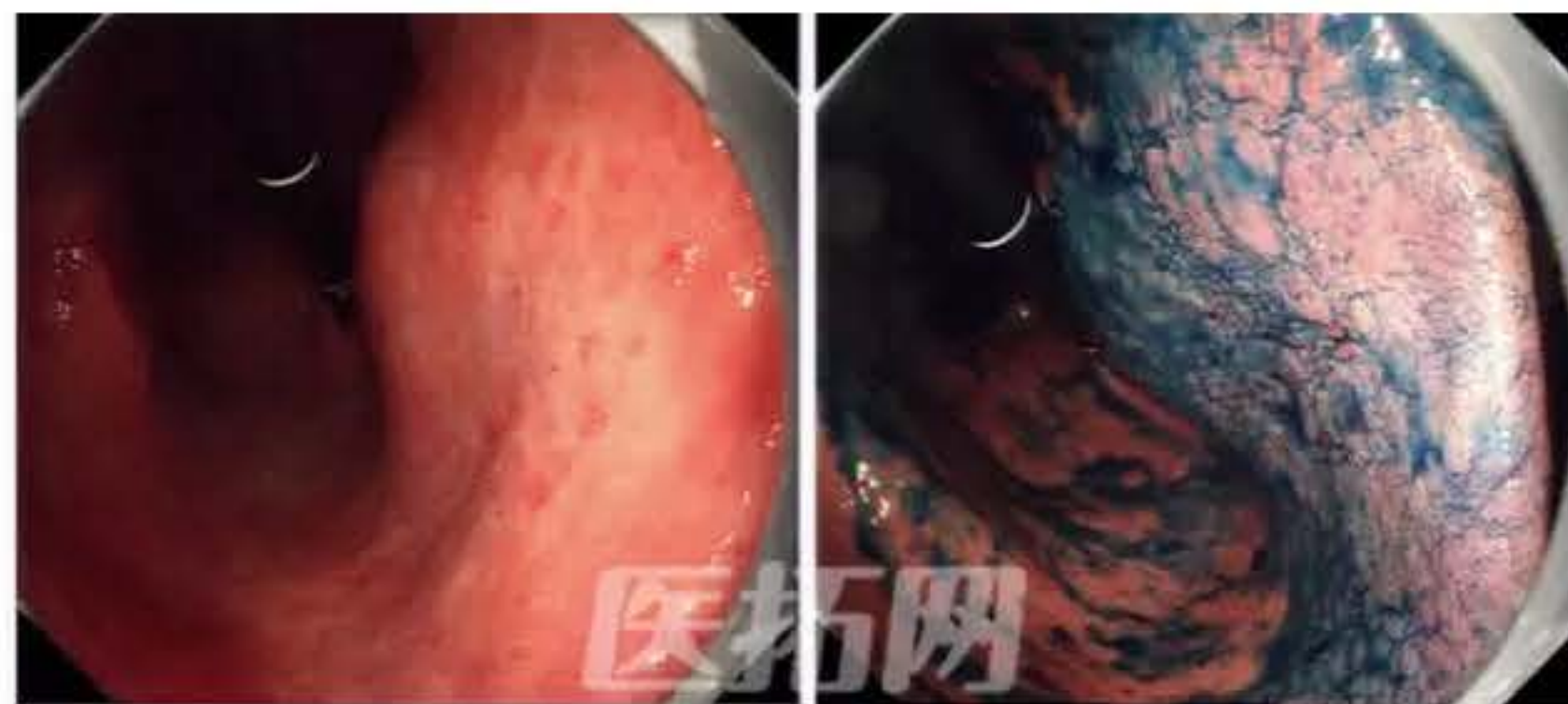
病例2 胃体中部前壁8mm隆起



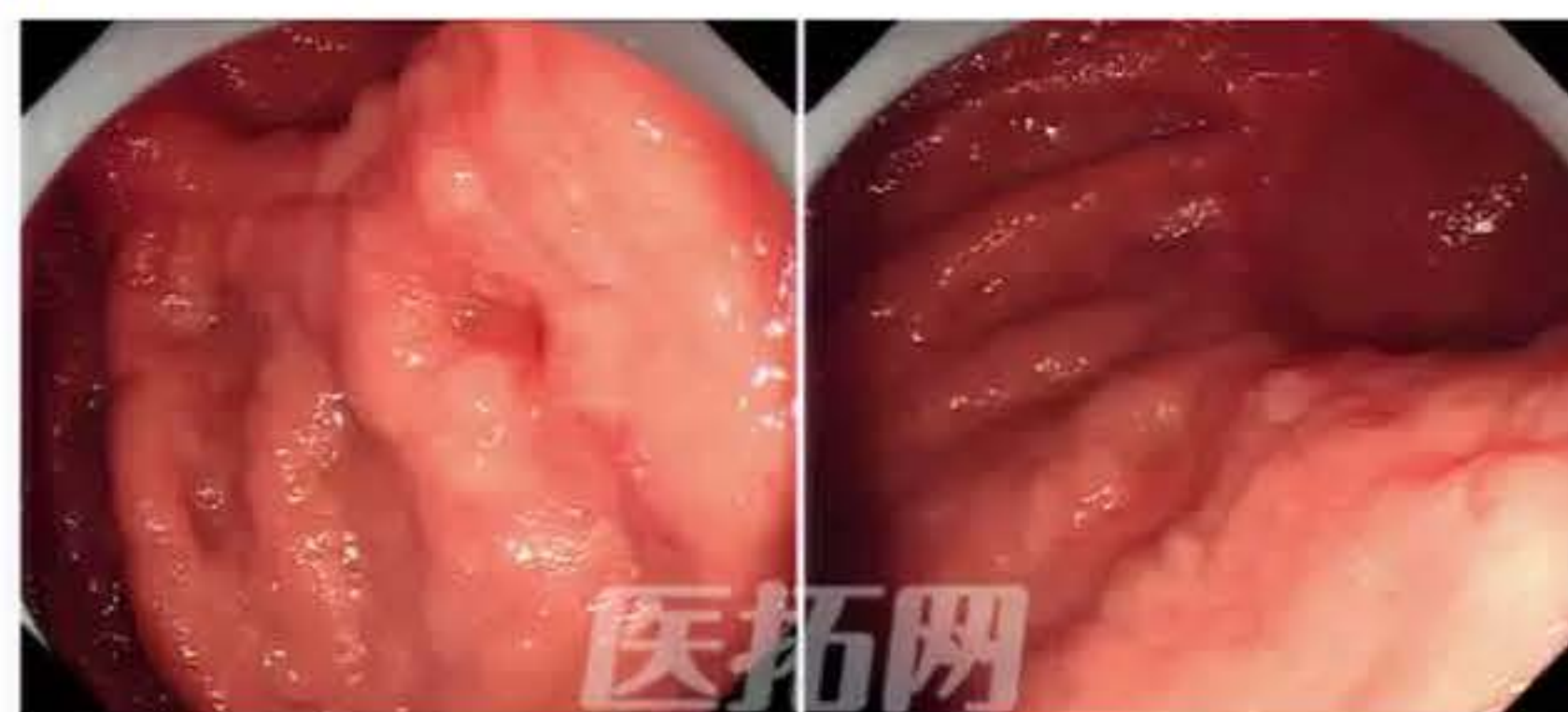病例3 胃体下部前壁 褪色扁平隆起



病例4 胃体下部小弯 褪色病变



病例5 胃部分切除后吻合口侧大弯 发红且有凹陷



>>返回