图文解析：轻松搞定结肠息肉 7 种切除方法

2017-09-09 消化时间

日常结肠镜检查中 80%～90% 的息肉小于 1 cm，且几乎无进展期癌可能，常规的息肉切除术即可完成。对于微小息肉（直径小于 0.5 cm）而言，其腺瘤率仅为 20%，目前对于此类息肉，尤其是位于直肠和乙状结肠的增生性息肉，最近指南提出，可做随访处理，不予切除，而上述观点在中国的临床实践中却少见实行。

此外，5% 的息肉形态呈扁平状或侧向生长，直径在 2 cm 以上，伴或不伴恶性成分，此时需要一些内镜的高级息肉切除技术来完成，如 EMR、ESD 及其变种术式，甚至追加或直接寻求外科手术。下面我们一起来看各种不同息肉切除方法。

1. 冷/热活检钳除法

简单易行，回收病理简单，适用于对微小息肉的切除，但对 4～5 mm 息肉可能存在着切除不完全的问题。热活检在冷活检基础上，通过以高频电流，可以对残余病变灼除及对创面进行止血处理，但应注意避免电凝过度对肠壁浆膜层的损伤，甚至出血、穿孔等并发症。

操作过程中应夹住息肉头端，适当上提，与肠壁保持适当距离，当息肉蒂部出现发白（富士山征）时，停止电凝，钳除病变。应注意是，切除息肉不易过大，否则会造成通电时间延长，增加全层损伤的风险（图 1）。

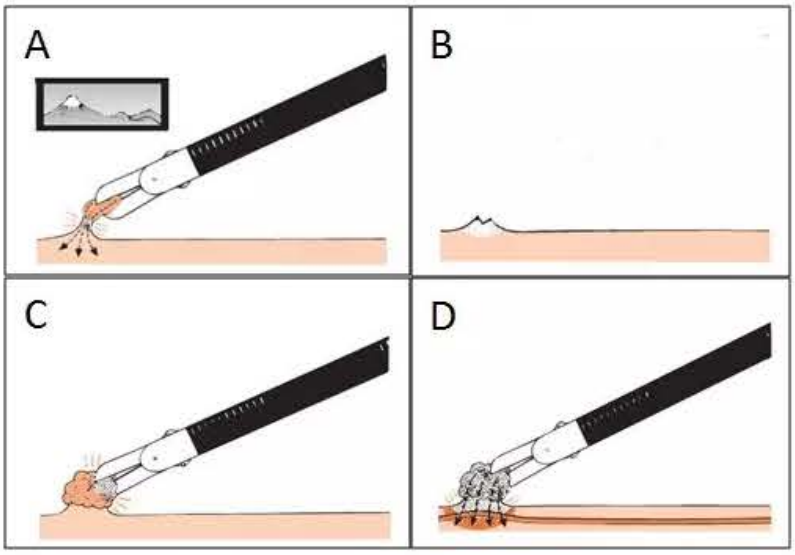

图 1 热活检钳除术示意图，A 钳除前，B 钳除后创面。C-D：热活检钳除术注意事项，息肉体积过大，增加电凝时间，造成透壁性损伤[1]

2. 冷/热圈套切除法

适用于不同大小隆起型病变（Ⅰp 型、Ⅰsp 型）以及小型（<2 cm）Ⅰs 型病变（图 2）的切除。小型 Ⅰp 型病变，圈套切除相对简单，可采用冷或热圈套切除，切除时应在保证完整切除病变同时，保留一定长度的蒂部或与肠壁保持一定距离，收紧圈套后，应抖动圈套器，观察有无周围正常肠黏膜一并套入，防止损伤肠壁（图 3）。

对于大型 Ⅰp 病变（>2 cm），除以上注意事项外，应采用热圈套方式切除，切除前应通过调整体位方式，使息肉在重力作用下，充分暴露蒂部，易于切除（图 4），切除过程中病变应避免接触肠壁，以免形成闭合回路，灼伤肠壁（图 5、图 8 D）。

切除中采用凝-切-凝的方式，减少出血风险。部分较大息肉，可采取分块切除方式，降低操作难度，但此法不利于病理评估（图 5）。



图 2 小型Ｉs 型病变切除实施冷圈套切除，切除后有少量渗血，喷洒水后，出血自行停止

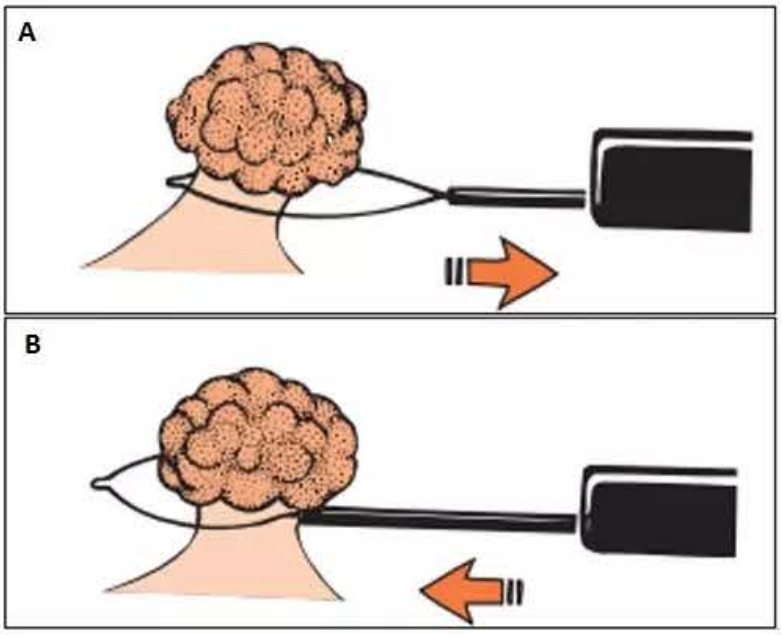

图 3 收紧息肉过程中，前后抖动圈套器，可使圈套器最后勒紧于蒂部合适位置[1]

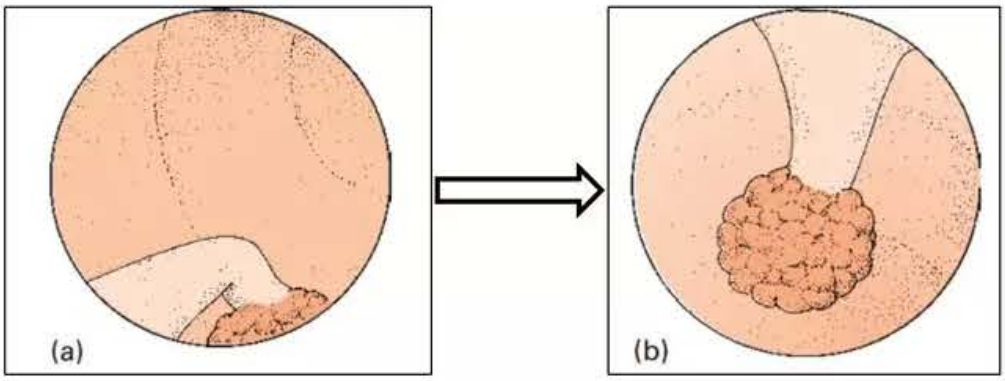

图 4 调整患者体位过程中，息肉视野清晰，利于切除[1]

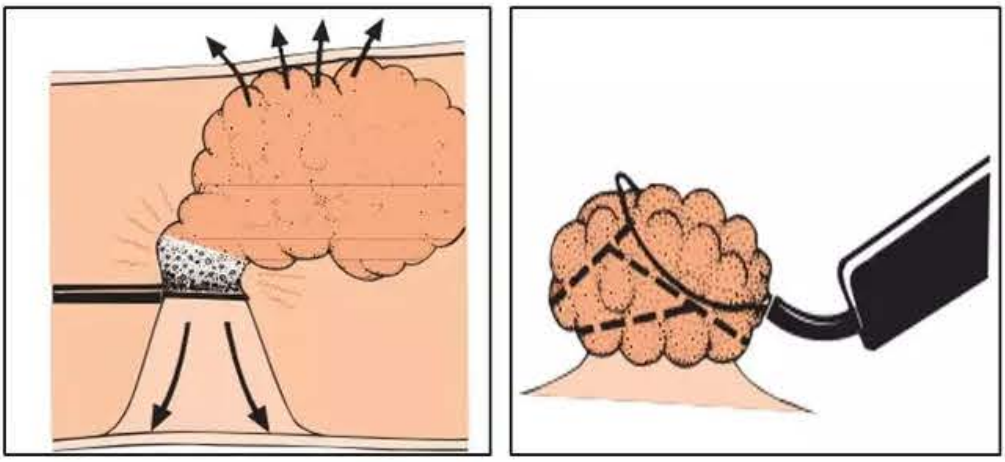

图 5 息肉接触肠壁形成闭合回路，分块切除可降低操作难度

大型Ｉp 型息肉若蒂部较粗，则可能含粗大滋养血管，切除后极易出血。可在圈套切除前后采取一些预处理措施。对于蒂部较长者可预以尼龙绳或钛夹夹闭近肠壁侧蒂部，而后行圈套切除（图 6-7），此法相对安全，降低切除后出现不可控出血的风险。

需要注意的是，圈套时应尽量操作视野清晰，避免将尼龙绳或钛夹一并套入，造成息肉无法切除或电凝综合症（图 8）。因此，术中应避免切除时电凝时间过长（非蒂部较粗原因），术后及时检查残端及周围黏膜有无损伤、出血，对疑似透壁性损伤和穿孔应追加钛夹封闭。

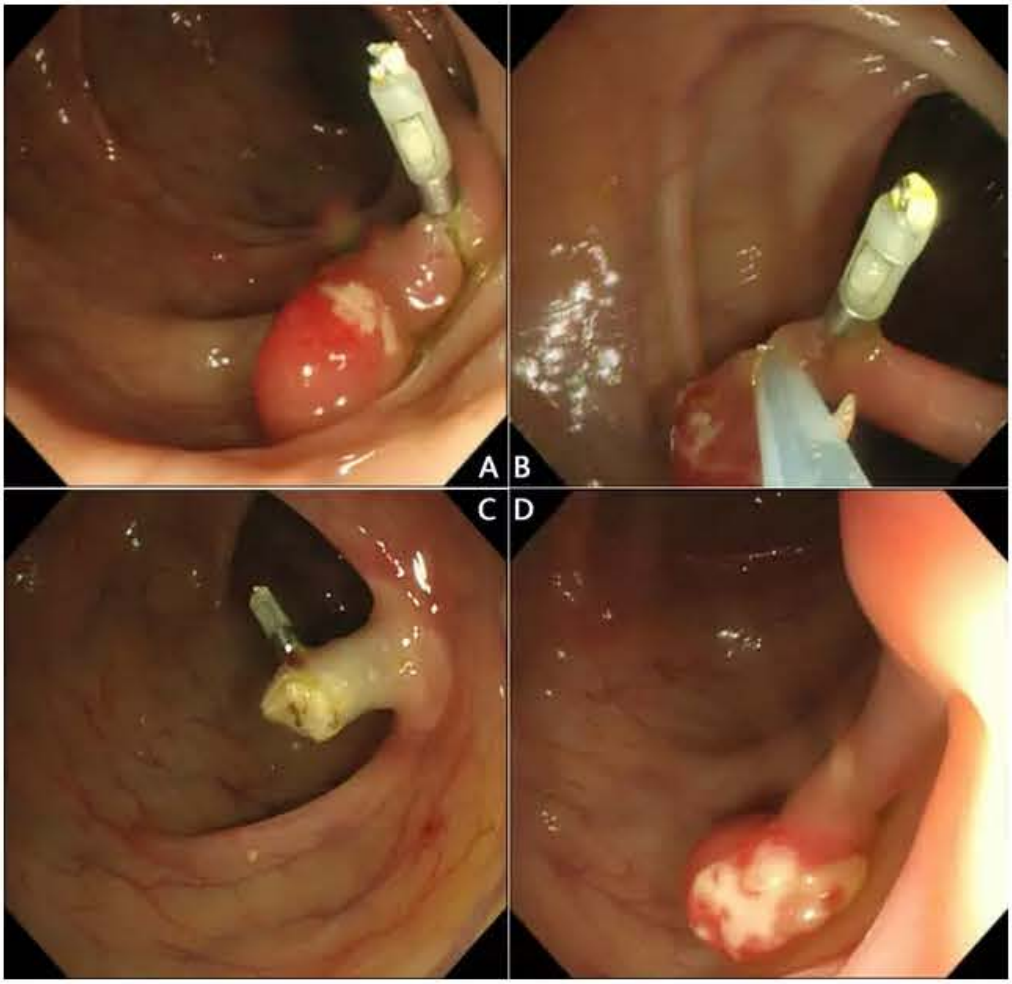

图 6 乙状结肠长蒂息肉，预置钛夹后，实现安全切除

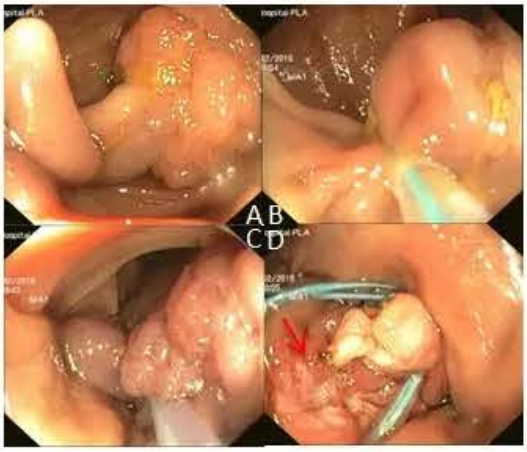

图 7 降结肠长蒂息肉，预置尼龙绳后，实现安全切除。D 图红色箭头为巨大息肉接触肠壁，切除过程中形成灼热伤

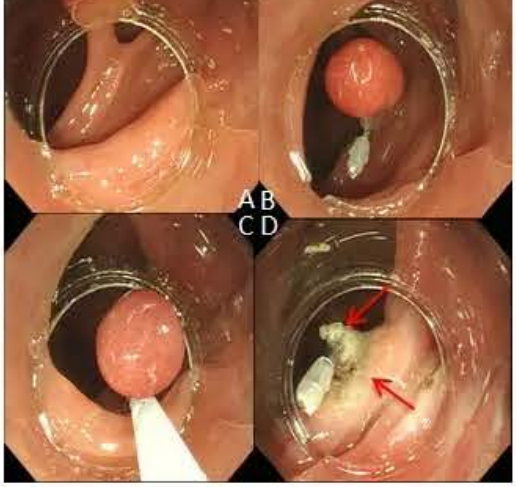

图 8 横结肠长蒂息肉，采取预置钛夹法切除息肉，圈套过程中，视野不清将预置钛夹一并套入，由于钛夹的导热作用，切除后可见（D 图）中变形残蒂和周围灼伤粘膜（红色箭头）。此前笔者未曾预料此并发症发生，未行追加封闭处理。术后 5 小时后，患者腹痛，腹涨，腹平片示少量游离气体，经抗炎、抗生素、营养支持等保守治疗三天后，症状消失

对蒂部较短的大型息肉，若先行预置夹闭术，将造成蒂部可圈套空间有限，后续圈套困难，无法实现病变完全和安全切除（图 9）。此时，圈套切除前应床旁预备尼龙绳、钛夹（或 Boston 大钛夹）和止血钳，在切除后及时封闭创面止血（图 10）。

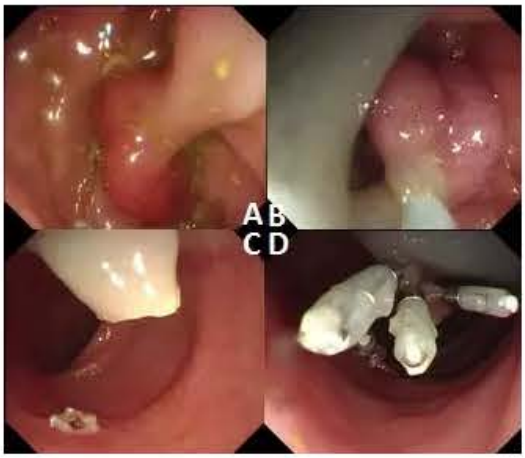

图 9 短粗蒂息肉圈套切除后，多枚钛夹夹闭创面

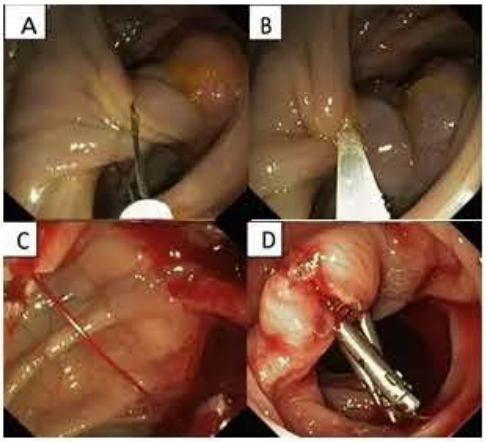

图 10 巨大短粗蒂息肉，圈套切除后，残蒂内动脉喷射样出血，钛夹迅速夹闭血管，止血成功

3. 高频电刀切除法

若息肉巨大（直径>4 cm）且蒂较短粗，直接行圈套切除，技术难度较大，且因操作视野不佳，可误伤正常组织。此时，可以高频电刀直接离断根部，达到切除目的（图 11）。

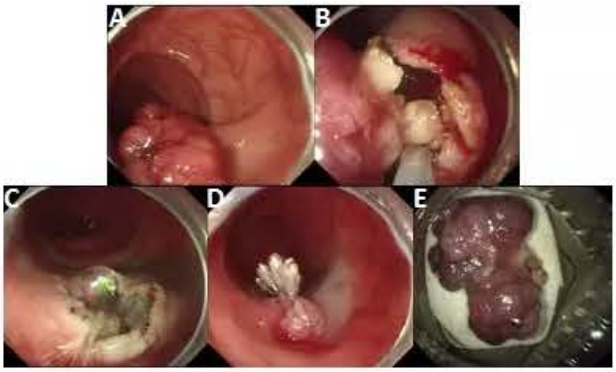

图 11 巨大息肉占据近乎 2/3 肠腔，蒂短粗，Dual 刀离断根部，创面冲洗、电凝血管后，钛夹封闭创面，离体组织显示为二分叶结构巨型息肉

4. EMR

对于直径接近于 2 cm 的 IIa-c 型病变及部分 Is 病变，若直接圈套切除，可能造成全层损伤，通过黏膜下注射液体可增加病变隆起高度，减少圈套和切除难度（图 12，13，14）。而术中是否具备隆起症，又是确定腺瘤良恶性和有无内镜下治疗指征的一个重要依据。此方法能增加直径 <2 cm 腺瘤的完整切除率。

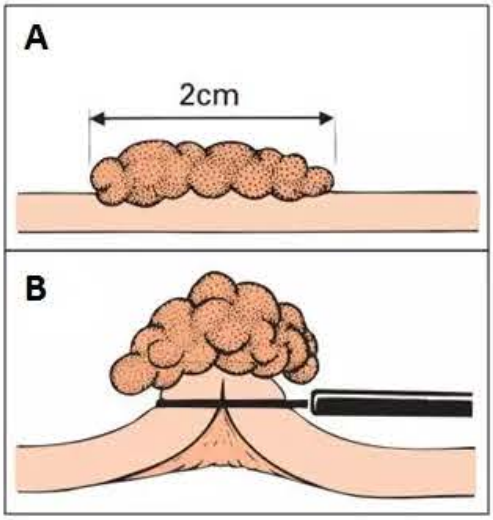

图 12 当平坦型息肉直径接近 2 cm 时，若直接圈套切除，收起过程中难免累及肠黏膜下层组织，造成肠壁损伤[1]

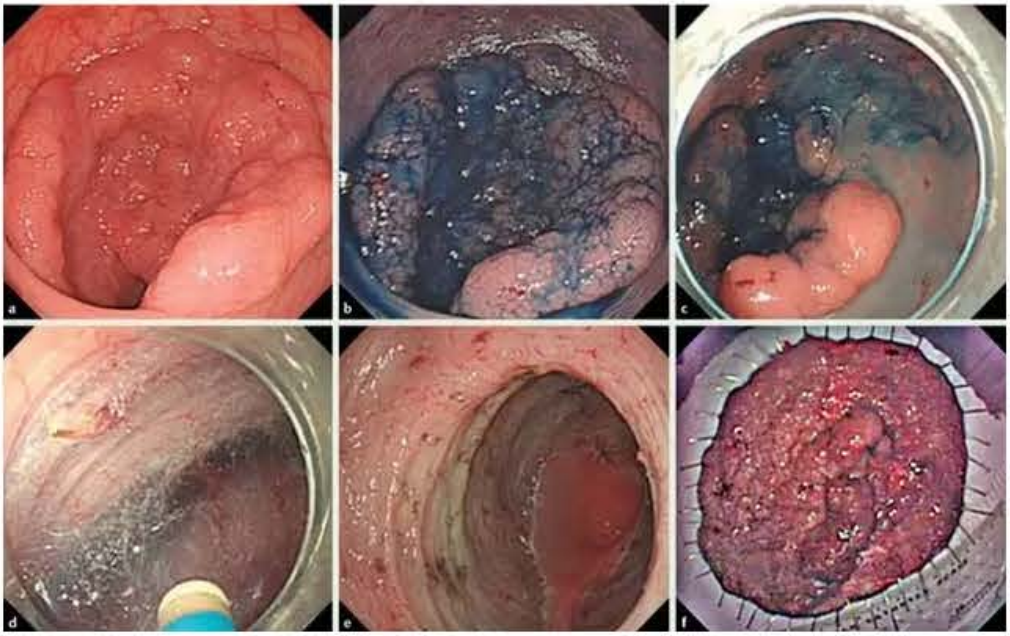

图 13 平坦型息肉 EMR 治疗示意图[1]

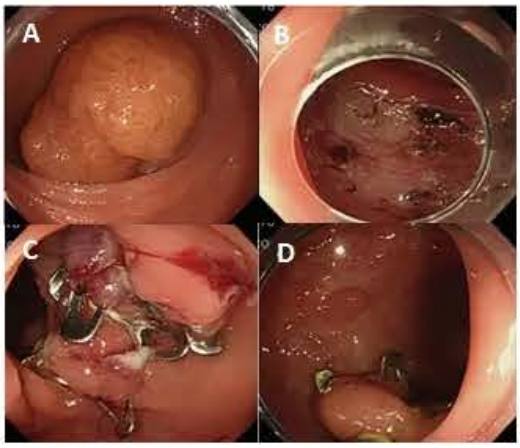

图 14 Ⅱa 型息肉 EMR 治疗流程图。A 暴露病变；B 病变周边黏膜下注射隆起病变；C 圈套器圈套病变，收紧后切除；D 切除后创面；E 钛夹封闭创面

5. EPMR

病变直径超过 20 cm 的Ⅰs 型、Ⅱa 型病变和 LST 病变采用内镜下分片黏膜切除术（EPMR）和内镜下多环套扎黏膜切除术 (MBM) 是安全和有效的方法（图 15）。

操作时应注意每一块切除病变区域之间应有少量重叠，对少量残留病变可通过热活检或氩离子凝固术烧灼处理。上述方法由于采取的是分片切除的方法，对技术要求较高，后续病理评估也将受影响。

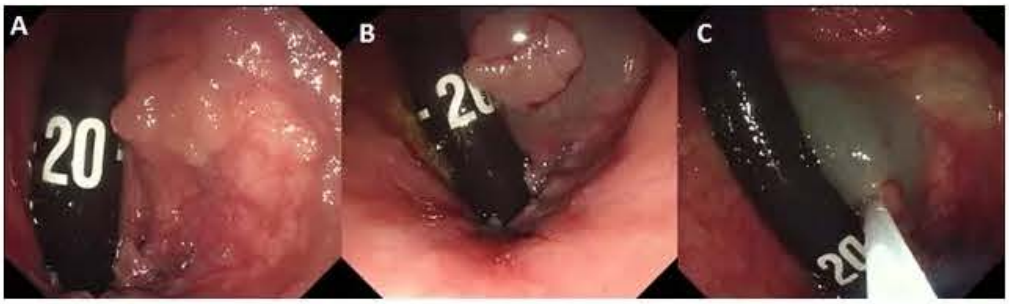

图 15 直肠 LST 的 EPMR 治疗。A 内镜下示大小 40 mm 结节混合型 LST（黏膜下注射后）；B. 分片切除病变；C. 切除完毕；D. 回收各小标本[2]

6. ESD

对于直径大于 2 cm 且需一次性切除病变、抬举征阴性的腺瘤及部分早癌、EMR 残留或复发治疗困难者，可以实行 ESD 治疗。相对而言，该技术难度大，不易掌握，费用较高。为追求完整切除，创面相应较深，易并发穿孔等并发症，在治疗时应格外小心（图 16）。

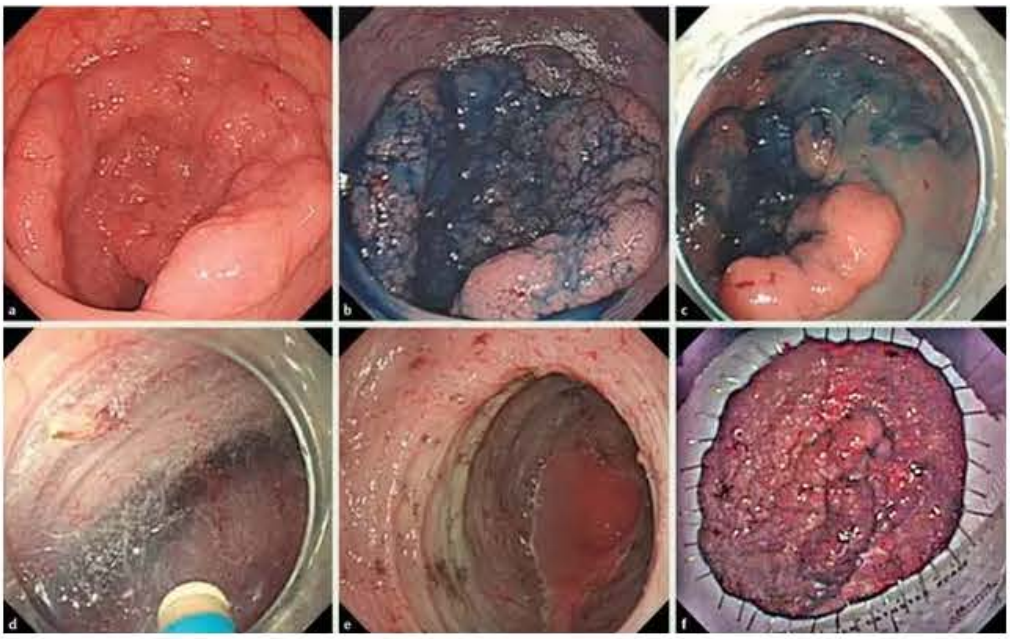

图 16 大型直肠侧向发育型腺瘤的 ESD 治疗。A 白光下示一近乎环周之 LST；B 靛胭紫溶液喷洒后突显病变边缘，表面形态，为结节均一型；C 病变离肛缘距离为 5 cm；D dual 刀环切病变，行黏膜下剥离；E 剥离后创面；F 离体病变，大小为 14×10 cm。[3]

因肠道内含大量细菌，因应在术后注重对创面的处理，创面较小者可以钛夹封闭或荷包缝合，有条件单位可采用 OTSC 封闭（图 17）。

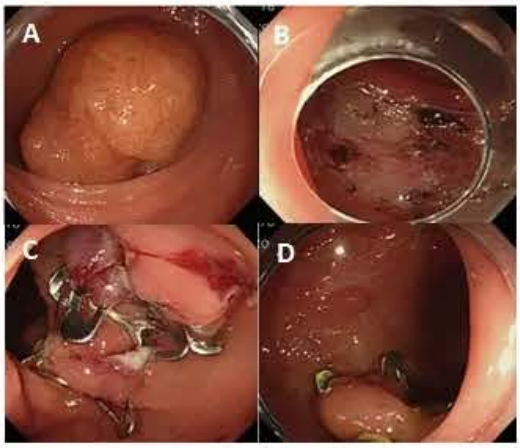

图 17 OTSC 在结肠 LST 息肉 ESD 治疗中的应用。 A 直肠可见大小约 3.5 cm LST-G 息肉；B ESD 治疗后创面较深；C OSTC 吻合器封闭创面；D 术后半年复查可见残留吻合器和增生组织，未见腺瘤复发[4]

7. 非病理评估性治疗

当息肉性质已知，且为良性、低度恶性/非浸润性病变时，为缩短治疗时间，减少并发症，可对病变实施诸如内镜下氩离子凝固术（APC）、高频电凝术和尼龙绳结扎等治疗以祛除病变，未进行回收病理评估。

1. 尼龙绳结扎术

巨大良性息肉，切除时易引起出血、穿孔并发症，对其结扎处理，使其缺血坏死、自然脱落（图 18）。

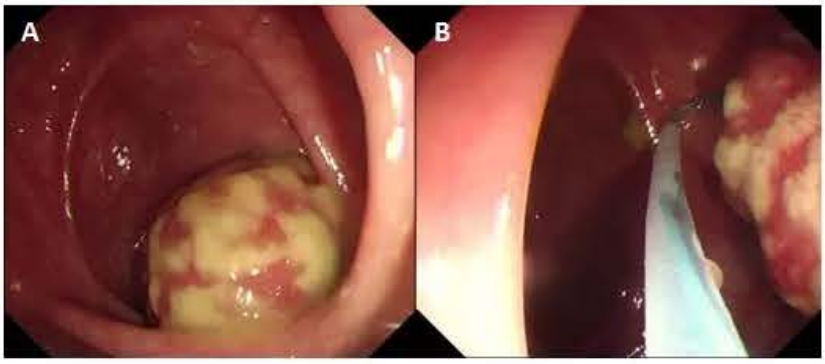

图 18 幼年性息肉的尼龙绳结扎治疗。A 巨大降结肠短蒂息肉，大小约 3.5×3.5 cm，几乎占据整个肠腔，表面覆盖黄色死坏死物，术前病理证实为错构瘤性息肉；B 由于处于操作解剖困难位，切除治疗风险较大，遂予以尼龙绳结扎治疗

2. APC

APC 因具有安全高效、术后愈合快特点，常用于息肉的辅助治疗。对一些不能或不易圈套切除的扁平或宽基息肉，因其凝固深度自限性和氩离子流自动搜索病变及全方位性，使得治疗得心应手（图 19-20）。

需要注意是，氩气束本身有一定气流冲击力，在特殊情况下（如烧灼面积过大或肠壁组织脆弱），则有穿孔危险。因此，治疗时，喷头与息肉保持一定距离（2 mm），术中不应过度充盈肠腔，对喷凝时间较长的较大广基息肉, 不能长时间固定一处喷凝，必要时可黏膜下注射使热损

伤范围局限于黏膜层，减少穿孔概率。

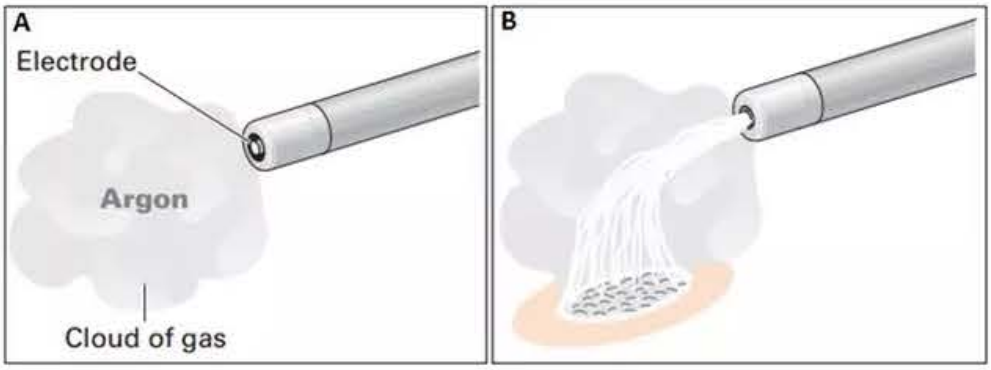

图 19 APC 治疗原理图 A 高频电流以单极技术产生电离的氩气电子云；B 氩等离子体无接触情况下即可对靶组织产生凝固效应[1]

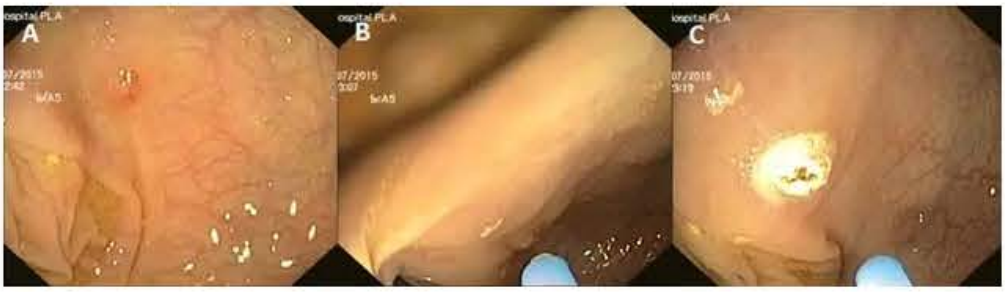

图 20 APC 治疗实景图。A 降结肠示大小 0.2×0.2 cm 无蒂息肉；B 氩气刀接近病变，准备喷射电子云；C 烧灼后创面

3. 电凝灼除

将圈套器缩入鞘内，头端仅伸出 0.5~1 mm，充当单极，接触病变，实施电凝。对一些小病变的处理，可达到类似氩气刀效果，对多发病变而言，采用此法治疗效率高，快捷。

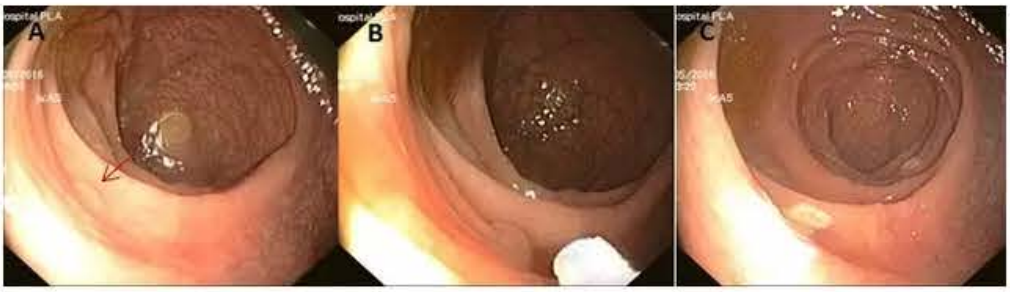

图 21 圈套器电凝息肉。A 直肠可见大小 0.3×0.3 cm 扁平息肉；B 圈套器内蕊仅露出 0.5 mm，接近病变，直接电凝；C 电凝后创面

其它应遵循的原则

内镜下结肠息肉切除方法多种多样，可根据息肉特点、部位、术者技术水平和现有设备选择合适的方法。同时，息肉的切除也遵循着共同的原则，需要我们尽量去遵循，才能保证医疗过程安全有效，患者从中受益。

1. 治疗方案的预设定，是息肉治疗（尤其是大息肉）顺利完成的关键。对复杂息肉，治疗前要选择好相应切除方法，与护士和麻醉师等工作人员及时沟通，预备好治疗器械，条件允许可在高级术者指导下完成，可防止各种手术意外。

2. 治疗时镜身保持良好「自由度」，是保证操作意向得以实现的前提，进镜时，严格按照「轴保持短缩法」，使治疗位置处于无袢状态，利于实施精准治疗。

3. 良好的操作视野，使治疗过程变得简单、安全。患者肠道在治疗前认真准备，避免应用产甲烷气体的甘露醇，术前确定好患者体位，利用重力作用使息肉暴露充分，常以病变位于肠

腔残存液体对侧为佳。

术中为防止肠管遇到外界气体所致肠道痉挛现象，可常规给予解痉剂，有条件单位以 CO2 气体替代。重视透明帽的作用，其顶撑作用可展平黏膜，帽内空间在治疗中常起到「出其不意」效果（图 22）。

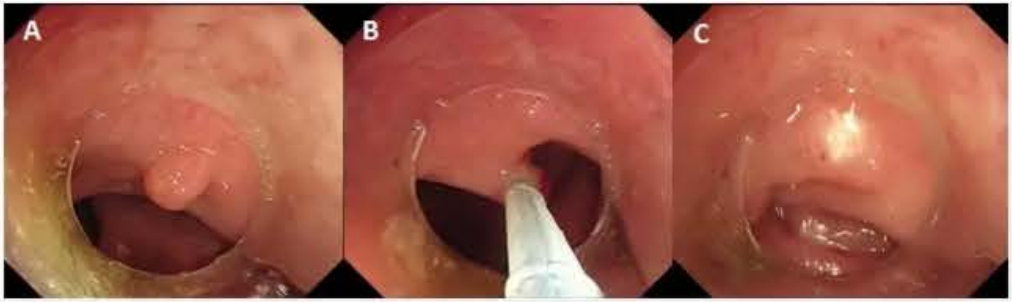

图 22 透明帽在息肉治疗中的作用。A 透明帽的顶撑使肠黏膜皱壁展平，息肉暴露充分，为观察和治疗打下基础；B 帽内的空间为息肉的「提起」，避免接触肠壁，提供了有效空间；C 经上述措施，息肉切除后的创面完整，无病变残留、渗血

4. 升结肠和直肠腔内空间较大处，适时利用倒镜功能（图 23），对全面观察息肉形态，对术路拟定，可谓「另辟蹊径」。

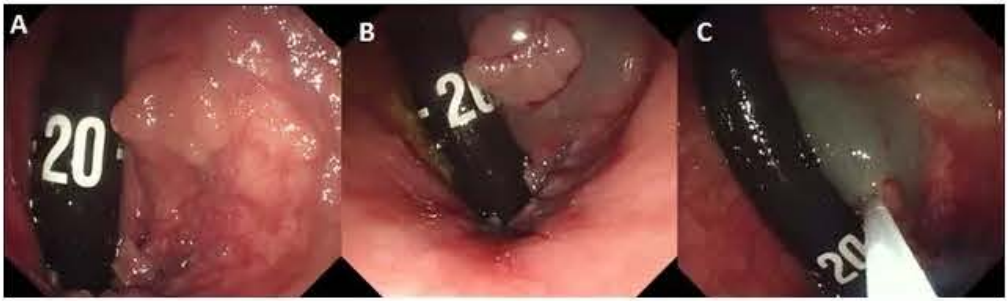

图 23 肠镜「倒镜」功能处理解剖困难位息肉。A 直肠距肛门口 2 cm 处可见大小 0.6×0.6 cm Ⅱa 息肉, 而该息肉在正镜时，观察不清；B 黏膜下注射隆起病变；C 圈套切除病变

5. 适时总结，累积病例，形成科学的思维模式，方能迈上「高手」之路。